Акушерство и гинеко

ЗАМЕТКИ ИЗ ПРАКТИКИ

№ 3, 2002 г.

© КОЛЛЕКТИВ АВТОРОВ, 2002

УДК 618.3-06:616.5-002-02:615.2/.3

О. А. ПУСТОТИНА, Н. В. ОРДЖОНИКИДЗЕ, Ю. С. БУТОВ

РЕДКИЙ СЛУЧАЙ ТОКСИКОДЕРМИИ У БЕРЕМЕННОЙ

Научный центр акушерства, гинекологии и перинатологии (дир. — акад. РАМН В. И. Кулаков) РАМН, Москва

Рост социально-экономических проблем, стрессовых ситуаций, ухудшение экологической обстановки, а также увеличение арсенала используемых лекарственных препаратов оказывают неблагоприятное воздействие на состояние иммунной системы человека. Это создает условия для увеличения частоты аллергических заболеваний. Одним из примеров физиологической иммуносупрессии является беременность. Известно, что для нормального роста и развития плода необходима специфическая перестройка материнского организма, которая включает функциональные и морфологические изменения иммунной системы беременной. Неправильное назначение или избыточное применение на этом фоне некоторых лекарственных средств может привести к выраженной аллергической реакции с интоксикацией организма матери и плода.

Клиника медикаментозной аллергии многогранна как по своей симптоматике, так и по тяжести течения. Проявления лекарственной непереносимости могут выражаться в увеличении лимфатических узлов, гипертермии, возникновении приступов бронхиальной астмы, отеке гортани, развитии миокардита, гепатита, нефрита, поражении нервной системы. Наиболее часто повышенная чувствительность к лекарственным веществам проявляется поражениями кожи — токсикодермиями: крапивницей, отеком Квинке, экзематозным, папулловезикулезным, эксфолиативным дерматитами, геморрагической сыпью.

Токсикодермии (гр. toxikon — яд, derma — кожа) — это заболевания кожи, возникающие вследствие воздействия на нее химических веществ, поступающих в кожу гематогенным путем; в организм эти вещества могут поступать перорально, парентерально, через дыхательные пути и иногда через кожу. В большинстве случаев токсикодермии развиваются как аллергические реакции гиперчувствительности немедленного типа вследствие приобретенной сенсибилизации или врожденной непереносимости. Медикаментозные токсикодермии проявляются разнообразно и неспецифично. Одно и то же вещество у разных людей может вызывать высыпания различного характера и, наоборот, различные вещества могут приводить к сходным изменениям кожи: эритематозной сыпи, макулопапулезным, скарлатиноподобным и экзематозным высыпаниям. Обычно токсикодермии возникают остро, в течение нескольких дней. Высыпания на коже имеют склонность к слиянию. При разрешении высыпаний возникает шелушение, выраженность которого зависит от степени токсичности агента. Субъективно токсикодермии сопровождаются зудом. В большинстве случаев сыпь проходит в течение 3—4 дней после отмены препарата, но иногда, несмотря на отмену лекарственного средства, сыпь прогрессирует до степени эксфолиативного дерматита и приобретает вид генерализованной эритродермии.

Генерализованная эритродермия — это синдром, характеризующийся покраснением и шелушением всей или почти всей кожи, лихорадкой, иногда лимфоаденопатией. Выделяют острую и хроническую формы заболевания. При острой форме быстро развиваются яркая эритема с отрубевидным шелушением, озноб и лихорадка. При хронической форме кожа постепенно утолщается, на голове и теле начинают выпадать волосы, ногти отслаиваются от ногтевого ложа. Нередко наблюдается гиперпигментация кожи. Генерализованная эритродермия сопровождается глубокими метаболическими нарушениями. Стойкая гиперемия кожи приводит к увеличению теплоотдачи путем испарения и конвекции. Возрастают скрытые потери воды. Может развиться сердечная недостаточность с высоким сердечным выбросом. Шелушение приводит к потере большого количества рогового вещества (до 9 г/сут с 1 м² кожи). В результате снижается уровень сывороточного альбумина и возникают отеки конечностей.

Генерализованная эритродермия — тяжелое, нередко угрожающее жизни состояние. Эти пациенты нуждаются в госпитализации и проведении интенсивной терапии под наблюдением опытного персонала. Для достижения и поддержания ремиссии применяют кортикостероиды и десенсибилизирующие средства. Проводится интенсивная терапия, направленная на поддержание сердечной деятельности, коррекцию водно-электролитных нарушений, восполнение сывороточных белков. Местное лечение включает нанесение на кожу смягчающих мазей. Прогноз заболевания сомнительный, так как даже при правильной терапии больные нередко погибают от вторичной инфекции, сердечной недостаточности или побочных эффектов кортикостероидов.

В доступной отечественной и зарубежной литературе за последние 20 лет мы не нашли описания генерализованной токсикодермии у беременных женщин, данных о влиянии заболевания на течение и исход беременности, развитие плода и новорожденного. Поэтому мы посчитали интересным и полезным для практических врачей изложить данные наблюдения, а также рекомендации по лечению генерализованной токсикодермии, разработанные совместно с кафедрой кожных и венерических болезней факультета усовершенствования врачей Российского государственного медицинского университета (зав. — проф. Ю. С. Бутов).

Беременная М., 21 год, поступила во 2-ю акушерскую клинику НЦ АГиП РАМН из областного роддома г. Владимира 04.04.2000 с диагнозом: беременность, 31 нед. Тазовое предлежание плода. Маловодие. Токсикодермия? При поступлении пациентка предъявляла жалобы на кожные высыпания по всему телу (рис. 1 см. на вклейке), сопровождающиеся зудом, шелушением, на ощущение стянутости кожи, выраженную болезненность мышц при движении, озноб, отеки конечностей. Из анамнеза: соматически не отягощена. Данная беременность первая, желанная. Менструальная функция без особенностей. Последние месячные 01.09.99. Гинекологические заболевания отрицает.

Заболела 1,5 мес назад, когда при сроке гестации 25 нед поступила на обследование и лечение в отделение патологии беременных роддома г. Владимира по поводу гестоза I степени. Получала лечение но-шпой по 40 мг 3 раза в день, аскорутином по 1 г 3 раза в день и фолиевой кислотой — 4 мг в сутки. Через 3 дня после начала терапии на коже живота образовалось ярко-красное зудящее пятно, которое за неделю распространилось по всей поверхности кожи, появилось крупнояченистое шелушение. Температура тела повысилась до 39°С. Больная была переведена в городской кожно-венерологический диспансер, где в течение 2 нед получала кортикостероидную и десенсибилизирующую терапию (преднизолон по 10 мг/сут и супрастин по 25 мг 2 раза в день per os) с положительным эффектом. После перевода в отделение патологии беременных роддома г. Владимира состояние пациентки опять ухудшилось: появились сыпь по всему телу, множественное шелушение кожи, температура тела повышалась до 37,4—38,8°С. На фоне проводимой терапии (ежедневное внутривенное введение преднизолона по 30 мг, гемодеза по 200 мл, перорального приема дексаметазона по 20 мг в течение 7 дней) существенного изменения дерматологического статуса не отмечалось, ввиду чего беременная была направлена в НЦ АГиП РАМН.

При поступлении: пациентка правильного телосложения, умеренного питания. Кожные покровы ярко-малинового цвета, имеют вид "ошпаренной кипятком кожи" с выраженной десквамацией желтоватых чешуйко-корок (см. рис. 1 на вклейке). Непораженной оставалась только кожа лица, стоп и ладоней. При пальпации кожа плотная, горячая, болезненная. Температура при поступлении 37,4°С, пульс 96 в минуту, артериальное давление 120/80 мм рт. ст. Отмечались отеки верхних и нижних конечностей. Окружность живота 90 см, высота дна матки 29 см. Назначено клинико-лабораторное обследование.

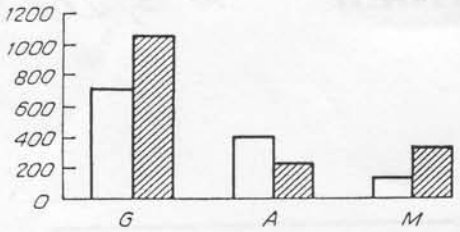

Рис. 2. Динамика (в мг%) уровней иммуноглобулинов G, A, M в крови у беременной при лечении токсикодермии.

Светлые столбики — до лечения, столбики со штриховкой — через 2 нед после лечения.

В клиническом анализе крови выявлены резкий сдвиг формулы в сторону юных форм клеток крови (палочкоядерные лейкоциты до $36 \cdot 10^9$/л, сегментоядерные $47 \cdot 10^9$/л при общем количестве лейкоцитов $8{,}2 \cdot 10^9$/л) и лимфоцитопения до $10 \cdot 10^9$/л. Данные ультразвукового исследования: 1 плод в тазовом предлежании, по размерам соответствует 31 нед беременности. Сердцебиение "+". Плацента по задней стенке, I степени зрелости, толщиной 2,4 см. Выраженное маловодие. Патологии развития плода не выявлено. Внутренние органы женщины без видимых изменений. Показатели допплерометрии и кардиотокографии плода в пределах нормы.

При иммунологическом исследовании крови был выявлен вторичный иммунодефицит: на фоне лимфоцитопении отмечалось сниженное содержание Т-лимфоцитов, Т-хелперов, В- и NK-клеток, IgG (рис. 2, 3). Выраженные изменения наблюдались и в интерфероновом статусе со значительным повышением титров интерферонов в сыворотке крови, ростом спонтанной интерфероновой реакции лейкоцитов и резким снижением продукции α- и γ-интерферонов. При биохимическом исследовании крови обращало внимание низкое содержание альбумина — 27 г/л (при норме 34—50 г/л) и глюкозы — 1,9 ммоль/л (при норме 3,9—5,8 ммоль/л). На этом фоне была повышена выделительная функция почек: секреция креатинина 14,35 ммоль/сут (норма до 10 ммоль/сут), клубочковая фильтрация 157,96 мл/мин (норма до 105 мл/мин), суточный диурез 1,74 мл/мин (норма 0,69—1,11 мл/мин). Клиренс калия, натрия, кальция и хлоридов превышал нормативные показатели практически в 2 раза.

В короткие сроки больная М. была консультирована ведущими специалистами НЦ АГиП РАМН, Российского государственного медицинского университета, Центрального кожно-венерологического института и НИИ иммунологии Москвы. Поставлен клинический диагноз: беременность 31—32 нед. Тазовое предлежание плода. Выраженное маловодие. Поливалентная аллергия. Генерализованная эритродермия (тяжелая форма). Лечение пациентки включало проведение десенсибилизирующей, массивной кортикостероидной и местной терапии. Кортикостероидная терапия в первые 2 дня заключалась во внутривенном струйном введении преднизолона по 150 мг/сут на фоне внутримышечных инъекций супрастина 2 мл 2 раза в день. На 3-й день преднизолон вводился внутривенно в количестве 60 мг утром и 30 мг днем, еще по 20 мг метипреда больная получала перорально 2 раза в день. В дальнейшем доза кортикостероидов (начиная с утренней внутривенной) снижалась каждые 2 дня на 30 мг с переходом на таблетированные формы. На 10-й день больная принимала только по 16 мг метипреда 2 раза в день. Кроме того, с перерывом 10 дней были назначены 2 внутримышечные инъекции дипроспана (глюкокортикоидный препарат пролонгированного действия) по 2 мл (80 мг). Десенсибилизирущая терапия включала ежедневное внутривенное введение глюконата кальция по 10 мг в течение 10 дней и прием задитена по 1 мг 2 раза в день. Для стимуляции обменных процессов пациентка принимала оротат калия по 25 мг 3 раза в день перорально. С целью усиления выведения аллергенов из желудочно-кишечного тракта в схему лечения были включены такие препараты, как алмагель (по 1 столовой ложке 3 раза в день перед едой), бактисубтил (по 1 капсуле 3 раза в день за 1 ч до еды) и мезим форте (по 1 таблетке 3 раза в день во время еды). Ежедневно на кожу наносилась мазь, состоящая из равных частей (по 100 г) ланолина, масла и дистиллированной воды, с добавлением 15 г 0,1% фторокорта. В результате проведенного лечения через 2 нед острые кожные аллергические проявления прошли, состояние больной нормализовалось. В анализе крови количество палочкоядерных лейкоцитов приблизилось к норме, но лимфоцитопения сохранялась. Повторное исследование иммунного статуса показало некоторое увеличение Т-клеточного иммунитета с преобладанием Т-хелперных клеток (см. рис. 3).

21.04.2000 больная М. пожаловалась на одышку, резкое увеличение объема живота, ухудшение шевеления плода. При осмотре были выявлены клинические признаки острого многоводия. Окружность живота составила 108 см, высота дна матки — 38—39 см. Обращало внимание напряжение стенок матки. Сердцебиение плода стало приглушенным. УЗИ: 1 плод в головном предлежании, соответствует сроку беременности 34 нед. Сердцебиение "+". Плацента по задней стенке, I—II степени зрелости, толщиной 2,8 см. Острое многоводие. По данным кардиотокографии были выявлены выраженные признаки страдания плода (показатель состояния плода 3,1, норма менее или равно 1). Учитывая острое внутриутробное страдание плода и быстропрогрессирующее многоводие консультативно было решено родоразрешить женщину путем операции кесарева сечения в экстренном порядке. Был извлечен живой недоношенный мальчик с массой тела 2283 г, длина 49 см, оценка состояния по шкале Апгар 7/8 баллов. Интраоперационная кровопотеря составила 600 мл.

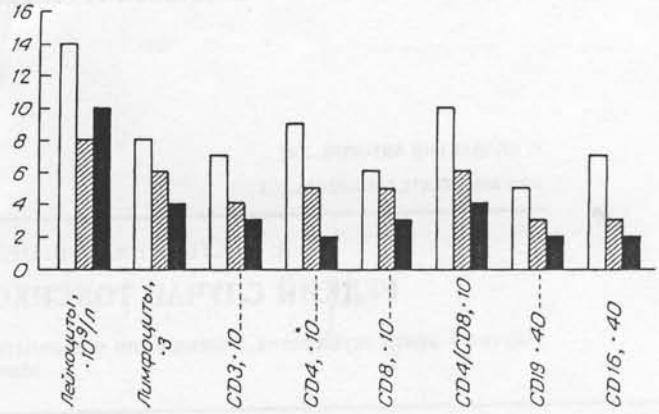

Рис. 3. Динамика уровней иммунокомпетентных клеток в крови у беременной при лечении токсикодермии.

Светлые столбики — норма, столбики со штриховкой — через 2 нед после лечения, темные — до лечения.

Послеродовой период протекал гладко, на фоне антибактериальной, кортикостероидной, десенсибилизирующей и общеукрепляющей терапии. После операции кесарева сечения, в первые 2 дня, суточная доза кортикостероидов составила 240 мг преднизолона внутримышечно со снижением ее к 7-му дню до 30 мг и последующим переходом на пероральный прием метипреда по 16 мг 2 раза в сутки. На 7-е сутки после родоразрешения, учитывая отсутствие осложнений со стороны акушерского и дерматологического статуса, нормальное течение послеоперационного периода, пациентка была выписана в удовлетворительном состоянии домой под наблюдение акушера-гинеколога, дерматолога и аллерголога по месту жительства.

Состояние ребенка после рождения оценивалось как среднетяжелое. Он находился в отделении маловесных новорожденных с диагнозом: синдром дыхательных расстройств (частичные ателектазы легких), синдром гипервозбудимости функции ЦНС, конъюгационная желтуха, легкая асфиксия при рождении, недоношенность. При клинико-лабораторном обследовании патологии внутренних органов не отмечалось. На 5-е сутки жизни ребенка перевели на второй этап выхаживания. При запросе через 3 и 6 мес после родоразрешения было установлено, что состояние матери и ребенка остается удовлетворительным.

Таким образом, генерализованная эритродермия является тяжелым аллергическим заболеванием, которое осложняет течение беременности, с развитием угрозы невынашивания и преждевременных родов, многоводия, плацентарной недостаточности, раннего гестоза и отрицательно влияет на внутриутробное состояние плода (острая и хроническая гипоксия, синдром задержки его развития и др.). При развитии аллергических реакций необходим индивидуальный подход к каждой беременной с учетом оценки назначенных лекарственных средств, ее общего состояния, показателей иммунитета и интерферонового статуса, метаболических нарушений, срока гестации, функционального состояния внутриутробного "пациента". Комплекс лечебных мероприятий должен включать средства десенсибилизирующей, массивной кортикостероидной и местной терапии, коррекцию метаболических нарушений, профилактику плацентарной недостаточности и гипоксии плода. Совместное наблюдение и ведение беременных с токсикодермией акушерами-гинекологами и дерматологами в высококвалифицированном стационаре, ранняя диагностика, своевременная патогенетическая терапия позволяют предупредить прогрессирование болезни, улучшить результаты лечения, снизить частоту осложнений беременности и родов с достаточно быстрой реабилитацией родильниц и новорожденных.

Поступила 30.03.01